- Copyright - Il Pensiero Scientifico Editore downloaded by IP 3.140.198.173 Mon, 29 Apr 2024, 07:48:35

In questo numero

PROCESSO AI GRANDI TRIAL

Le molteplici vie dell'abciximab durante angioplastica primaria: lo studio AIDA STEMI

La parabola dell'abciximab nel trattamento dell'infarto miocardico acuto presenta non poche similitudini con le vicende di Radames, impavido condottiero delle truppe faraoniche nell'opera verdiana che, dopo i gloriosi trionfi riportati contro gli Etiopi, accusato di tradimento, deve rassegnarsi ad una tragica fine per amore della bella Aida. Analogamente, l'entusiasmo suscitato dall'abciximab nel contesto dell'angioplastica primaria si è gradualmente attenuato con il passare degli anni e degli studi, con un ruolo attualmente limitato a strategia di salvataggio in caso di trombosi massiva o *no-reflow*. Se negli anni addietro il contenzioso sull'impiego dell'abciximab si riferiva prevalentemente alla tempistica di somministrazione del farmaco, il dibattito si è ora trasferito sulla tecnica di somministrazione dell'inibitore glicoproteico ed in particolare sulla via di accesso.
Lo studio AIDA STEMI ha analizzato i potenziali vantaggi della somministrazione intracoronarica della molecola che, rispetto a quella endovenosa, dovrebbe assicurare una più intensa attività del farmaco all'interno della coronaria nei primi minuti dell'angioplastica primaria. *Francesco Prati* e *Ugo Limbruno* ci offrono, da veri esperti dell'argomento, un'analisi attenta dello studio ed una revisione dettagliata della letteratura che, per buona parte, hanno contribuito personalmente a produrre. I risultati del trial sono stati di per sé deludenti, senza differenza significativa tra i due gruppi riguardo all'endpoint combinato principale dello studio, rappresentato da morte, reinfarto o scompenso cardiaco a 3 mesi; è stata osservata solo una riduzione dello scompenso cardiaco, la cui incidenza veniva quasi dimezzata dall'impiego intracoronarico di abciximab. Ugo Limbruno sintetizza molto bene i limiti dello studio rappresentati da una inadeguata dimensione del campione, dalla finestra temporale dall'insorgenza dei sintomi eccessivamente lunga e dalla selezione di pazienti a basso rischio. Francesco Prati sottolinea invece come la somministrazione intracoronarica del farmaco possa risultare inefficace in caso di vaso occluso o in assenza di flusso, mentre un'infusione loco-regionale mediante pallone da infusione con micropori permetterebbe di ridurre più efficacemente il carico trombotico come dimostrato nello studio COCTAIL. In conclusione, un processo scritto da due veri cultori della materia e in grado di far luce su molti aspetti controversi della terapia antitrombotica in corso di angioplastica primaria. •

Valerio Castello, 1653
Allegoria della fama

La "fama" della FFR non basta per migliorare i risultati dell'angioplastica nella malattia coronarica stabile: lo studio FAME 2

La via forse più diritta di acquistar fama è di affermare con sicurezza e pertinacia e in quanti più modi possibile, di averla acquistata.

Giacomo Leopardi [*Pensieri*, 1845]

In quanto a fama, la riserva frazionale di flusso (FFR) può essere considerata non più un astro nascente ma ormai una vera e propria celebrità nel panorama dell'interventistica coronarica. Con due soli studi, ben disegnati ed egregiamente condotti, DEFER e FAME, la metodica si era già guadagnata la classe 1A nelle linee guida europee del 2010, spodestando definitivamente l'ecografia intracoronarica dal ruolo di *gold standard* nella valutazione della severità delle stenosi coronariche. Il FAME 2 avrebbe dovuto consolidare tale primato ed i risultati dello studio sono stati effettivamente presentati con toni trionfalistici con tanto di interruzione precoce del trial per evidente beneficio nel gruppo randomizzato a rivascolarizzazione coronarica percutanea (PCI). La sfida del FAME 2 non era però banale: l'obiettivo era quello di dimostrare una superiorità della PCI guidata dalla FFR rispetto alla terapia medica nei pazienti con malattia coronarica stabile, confutando i risultati di studi storici come COURAGE o BARI 2D, dove la rivascolarizzazione non ha mai offerto alcun beneficio in termini prognostici rispetto alla terapia medica. Lo studio ha di fatto dimostrato che la rivascolarizzazione guidata dalla FFR permette di ridurre in maniera significativa le riammissioni ospedaliere per nuove procedure urgenti ma non determina nessun beneficio in termini di morte ed infarto miocardico.
L'opinione di *Massimo Fineschi*, nome autorevole nel settore della FFR, è estremamente lucida e razionale: l'eccesso di procedure ripetute nel gruppo randomizzato a terapia medica potrebbe essere stato viziato da un *bias* di selezione dei pazienti, essendo richiesti solo criteri clinici senza nessuna dimostrazione oggettiva di ischemia. Rimane comunque immutato il valore della FFR, tecnica che consente di individuare quelle stenosi il cui trattamento può garantire un beneficio clinico. Il trial può tuttavia essere letto in modo radicalmente diverso. Pochi cardiologi hanno la capacità di analizzare uno studio

- Copyright - Il Pensiero Scientifico Editore downloaded by IP 3.140.198.173 Mon, 29 Apr 2024, 07:48:35

> PROCESSO AI GRANDI TRIAL

clinico andando ad individuare dati che gli autori non hanno saputo o forse voluto mettere in evidenza e giungendo talvolta a conclusioni piuttosto divergenti da quelle ufficiali: uno di questi è *Mario Marzilli*. La grande verità del FAME 2 è che, per l'ennesima volta, la rivascolarizzazione coronarica non ha saputo ridurre la mortalità né l'incidenza di infarto miocardico acuto nei pazienti stabili e questo dato è obiettivamente poco enfatizzato dagli autori. Marzilli sottolinea anche che la terapia medica ha consentito di controllare il sintomo angina in circa l'80% dei pazienti e che, tutto sommato, si dovrebbero trattare 11 pazienti con stenosi critica per prevenire una procedura di rivascolarizzazione urgente, accettando che 10 pazienti verrebbero sottoposti inutilmente e prematuramente a rivascolarizzazione e alle complicanze ad essa associate. In sostanza, i pazienti con malattia coronarica stabile si confermano un terreno ostico per la PCI che, anche se guidata da una valutazione funzionale della stenosi, non sembra ancora in grado di offrire un chiaro beneficio prognostico rispetto alla terapia medica. •

L'ultimo nato nella famiglia dei campioni: lo studio CHAMPION PHOENIX

Se dovessimo ipotizzare un antiaggregante piastrinico ideale da usare in sala di emodinamica, penseremmo ad una molecola efficace, con rapida insorgenza d'azione e brevissima emivita. Il cangrelor, un potente inibitore del recettore $P2Y_{12}$ ad uso endovenoso, per le sue caratteristiche farmacocinetiche, ha da subito suscitato enormi aspettative. In realtà, i primi due studi randomizzati di fase III (CHAMPION PCI e CHAMPION PLATFORM) non hanno mostrato un chiaro vantaggio in termini di riduzione degli eventi ischemici rispetto al clopidogrel. Quando però i risultati di questi studi sono stati rivisti alla luce dei nuovi criteri di definizione universale di infarto, la superiorità di cangrelor è emersa più chiaramente. Le aspettative indotte da questa analisi *post-hoc* dei primi due studi hanno quindi portato a ideare lo studio CHAMPION PHOENIX, che ha confermato un significativo effetto protettivo di cangrelor sugli eventi ischemici senza rilevanti differenze in termini di complicanze emorragiche.
Giuseppe Musumeci e *Ugo Limbruno*, oltre ad avere una conoscenza approfondita della materia, possono vantare un'esperienza diretta nella conduzione degli studi CHAMPION, cui hanno preso parte attiva arruolando un cospicuo numero di pazienti: la loro analisi prende quindi in considerazione l'intera trilogia di studi, mettendo in risalto luci ed ombre dei risultati che abbiamo a disposizione. In primo luogo, il confronto con clopidogrel, peraltro con dose di carico di 300 mg in un quarto dei pazienti anche nel recente CHAMPION PHOENIX, appare anacronistico in un'epoca in cui l'utilizzo di prasugrel e ticagrelor è già raccomandato dalle linee guida. Inoltre, il fatto che la superiorità di cangrelor sia guidata prevalentemente dalla riduzione degli infarti periprocedurali, lascia non pochi dubbi; infatti, se dovessimo applicare i nuovi criteri di aggiudicazione degli eventi infartuali a studi precedenti, gran parte dell'evidenza ad oggi accumulata sui trattamenti antitrombotici nel paziente con sindrome coronarica acuta trattata con angioplastica coronarica dovrebbe essere rivista. Prevedere il destino di cangrelor appare quindi difficile: l'ambito ruolo di antiaggregante "ideale" in sala di emodinamica appare poco realizzabile, data l'agguerrita concorrenza, ma potrebbero nascere campi di utilizzo alternativi e più specifici, come quello di terapia "ponte" nei pazienti candidati a chirurgia non cardiaca che devono temporaneamente sospendere gli antiaggreganti orali. •

EDITORIALE

Cure intensive o cure palliative? Il dilemma del cardiologo di fronte al paziente con malattia terminale

La natura umana ha i suoi limiti: essa può sopportare la gioia, la sofferenza, il dolore fino a un certo punto, e soccombe se questo è oltrepassato.

Johann Wolfgang Goethe
[*I dolori del giovane Werther*, 1774]

La discussione sulla gestione dei pazienti affetti da patologie terminali, già affrontata dal Giornale con i recenti articoli di Romanò e Gavazzi, viene riaperta, in questo numero, dall'editoriale di *Marco Bobbio*. È stato infatti recentemente redatto un documento condiviso dal Gruppo di Studio di Bioetica e dalla Società Italiana di Anestesia Analgesia Rianimazione e Terapia Intensiva, mirato a fare chiarezza sull'appropriato impiego di cure intensive o palliative nei pazienti con grandi insufficienze d'organo *end-stage*. Bobbio ci aiuta a focalizzare i punti salienti del documento come la definizione di "fase terminale" che inizia quando il livello di gravità della patologia rende più rare le remissioni, ne abbrevia la durata, provoca un aumento del numero dei ricoveri e della durata della degenza. Interessante è anche la distinzione tra cure simultanee e palliative: mentre le prime vengono attuate quando la malattia inguaribile non è ancora in fase terminale, con lo scopo di controllare la malattia, le seconde hanno

- Copyright - Il Pensiero Scientifico Editore downloaded by IP 3.140.198.173 Mon, 29 Apr 2024, 07:48:35

> EDITORIALE

come unico obiettivo il raggiungimento della migliore qualità di vita possibile per i malati e le loro famiglie. Il concetto del rapporto con i familiari viene spesso enfatizzato nell'editoriale: il medico deve infatti imparare ad interfacciarsi non solo con il paziente ma anche con i parenti che si fanno carico della sua assistenza, cercando di agire nel rispetto non solo della sofferenza del malato ma anche del disagio della famiglia. È auspicabile che tutti i cardiologi, in particolar modo coloro che si occupano di scompenso cardiaco, siano a conoscenza di questi principi: purtroppo studi clinici come il SUPPORT mettono in evidenza una scarsa capacità, da parte dei cardiologi, di predire la prognosi nei pazienti affetti da scompenso cardiaco avanzato, indice di un probabile distacco dello specialista dal paziente scompensato che si avvicina verso la fase terminale della sua malattia. •

RASSEGNE

L'occhio discreto della cardiologia interventistica: l'ecografia intracardiaca

Con l'espansione della cardiologia interventistica sono inevitabilmente emersi i limiti dei raggi X che offrono una guida sufficientemente accurata per le procedure coronariche, ma che non garantiscono un supporto adeguato per gli interventi su strutture miocardiche o valvolari. L'ecocardiografia transesofagea è da subito apparsa utile ma decisamente indaginosa data la necessità di ricorrere spesso all'anestesia generale e all'intubazione oro-tracheale per proteggere le vie aeree. L'ecografia intracardiaca (ICE) ha invece riscosso un immediato successo; la rassegna di *Gregory A. Sgueglia et al.*, grazie ad un taglio piuttosto didattico, permette di comprendere gli aspetti fondamentali della metodica anche ai cardiologi che non si occupano di interventistica strutturale. Per chi volesse addentrarsi nel riconoscimento delle strutture cardiache visibili dalle diverse proiezioni, la rassegna offre immagini di ottima qualità con indicazioni pratiche sulla posizione del trasduttore e sulla rotazione del catetere. Numerosi sono i possibili campi di utilizzo dell'ICE: dalla chiusura dei difetti interatriali, alla puntura transettale, manovra ancora associata ad un rischio di perforazione compreso tra 1% e 4% quando eseguita in guida fluoroscopica. L'ICE può essere di aiuto durante l'esecuzione di valvuloplastiche e permette di raccogliere campioni di tessuto da porzioni precise del ventricolo destro durante biopsia endomiocardica. Se la metodica presenta l'indubbio vantaggio di non dover sedare il paziente e di poter quindi fare a meno dell'anestesista in sala, alcuni limiti devono comunque essere tenuti in considerazione: la curva di apprendimento non è breve né banale e, per ottenere i diversi piani di scansione, c'è la necessità di ricorrere a frequenti manipolazioni. Non trascurabile, in ultima analisi, il costo delle sonde. In conclusione, le potenziali applicazioni dell'ICE nel laboratorio di emodinamica sembrano essere numerose ed il futuro della metodica appare promettente. •

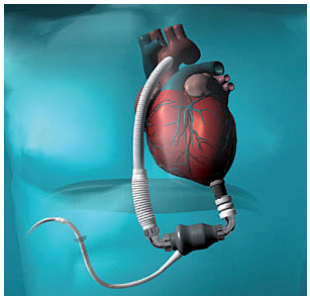

Guida pratica alla gestione del paziente portatore di supporto meccanico al circolo: il documento dell'Area Scompenso ANMCO

Il panorama delle opzioni terapeutiche a disposizione del paziente affetto da scompenso cardiaco refrattario è profondamente cambiato negli ultimi anni: la netta discrepanza tra domanda ed offerta ha infatti limitato il ruolo del trapianto cardiaco, riservato oggi ad una bassa percentuale di pazienti, mentre la tecnologia ha reso sempre più sofisticati ed efficienti i sistemi di assistenza ventricolare sinistra (LVAD), le cui indicazioni sono adesso rappresentate, non solo dal "ponte" al trapianto, ma anche dalla terapia di "destinazione". Se consideriamo il continuo miglioramento della sopravvivenza a medio e lungo termine dei soggetti impiantati, ormai pressoché sovrapponile a quella della sostituzione d'organo, è ipotizzabile che questo tipo di paziente possa afferire anche in centri cardiologici non provvisti di cardiochirurgia o comunque senza esperienza nella gestione di LVAD.
L'intento di *Marco Marini* e di tutto il gruppo di lavoro dell'Area Scompenso ANMCO è quello di preparare il cardiologo che dovrà inevitabilmente approcciarsi a questi pazienti. Le problematiche nuove da tenere in considerazione sono molte: dalla semplice misurazione della pressione in pazienti con assenza di polso, per passare poi alle infezioni, alle aritmie e alle complicanze trombotiche ed emorragiche. La rassegna è efficacemente strutturata in casi clinici monotematici, con tanto di domande e relative risposte sugli argomenti che, con maggiore probabilità, possono provocare imbarazzo ed indecisione nel cardiologo. In conclusione, una guida estremamente utile, da leggere con attenzione, conservare con cura e consultare nel caso in cui si verifichi la necessità di dover gestire un paziente portatore di LVAD. •

- Copyright - Il Pensiero Scientifico Editore downloaded by IP 3.140.198.173 Mon, 29 Apr 2024, 07:48:35

CASI CLINICI

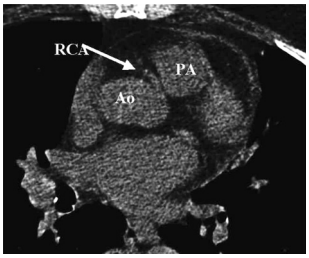

Le insidie della coronaria destra

Il caso clinico descritto da *Alberto Genovesi Ebert et al.* pone l'attenzione sull'origine anomala della coronaria destra. L'origine del vaso dal seno di Valsalva sinistro è un evento di per sé piuttosto raro, descritto in circa lo 0.1% dei pazienti sottoposti a coronarografia: in questi casi, la visualizzazione della coronaria ed il suo incannulamento selettivo possono richiedere l'uso di cateteri non convenzionali e allungare i tempi dell'esame. Il tutto può divenire ancora più complesso se il quadro clinico è quello di una sindrome coronarica acuta con sopraslivellamento del tratto ST dovuta ad occlusione proprio della coronaria destra ad origine anomala. Gli autori sottolineano l'importanza dell'esecuzione di un'aortografia o di una ventricolografia in diverse proiezioni per riuscire a localizzare rapidamente la posizione dell'ostio del vaso: cruciale è poi la scelta del catetere guida che, in sedi anomale, pur riuscendo ad ingaggiare la coronaria, può fornire poco supporto perché non coassiale con il vaso e richiedere l'utilizzo di guide aggiuntive per portare a termine la procedura. •

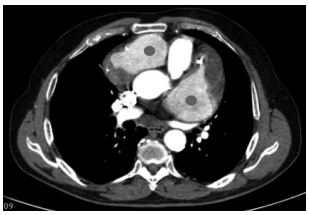

Diagnosi e trattamento di un raro caso di aneurisma gigante di entrambe le coronarie

Francesca Brucculeri et al. descrivono un caso di non comune riscontro caratterizzato dalla presenza di formazioni aneurismatiche giganti, con calibro massimo di 6 cm, interessanti entrambi i vasi coronarici. La diagnosi è stata sospettata all'Rx torace, per un'ombra cardiaca ingrandita e distorta, e all'ecocardiogramma transtoracico, per l'evidenza di una massa paracardiaca destra. L'esame radiologico che ha permesso di ottenere una diagnosi di certezza è stato comunque l'angio-tomografia, le cui immagini consentono di valutare, con buona accuratezza, sede e dimensioni delle dilatazioni aneurismatiche ed i rapporti con le strutture adiacenti. Proprio in considerazione dell'effetto compressivo sulle camere cardiache di destra e tenuto conto anche dell'elevato rischio di rottura, il paziente è stato sottoposto ad intervento chirurgico di resezione degli aneurismi con confezionamento di bypass venosi su discendente anteriore e coronaria destra. •

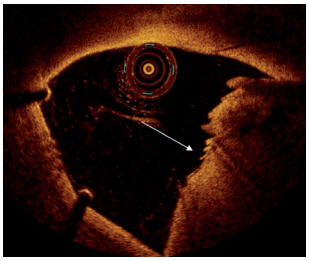

Un caso di trombosi del tronco comune risolto con un originale approccio strumentale

I casi di trombosi del lume coronarico in assenza di placche aterosclerotiche di significativa entità possono creare qualche imbarazzo nell'emodinamista, che cerca generalmente di rimuovere il materiale trombotico evitando, se possibile, l'impianto di stent su vasi liberi da placche stenosanti. Nel caso descritto da *Andrea Picchi et al.* diversi sono i punti di interesse: il fatto che la trombosi, di dimensioni non trascurabili, fosse localizzata nel tronco comune della coronaria sinistra, lasciava presagire un rischio non trascurabile di embolizzazione distale su entrambi i rami coronarici durante la procedura di angioplastica, con materiale peraltro già spontaneamente dislocato nel tratto distale della discendente anteriore. La scelta è stata quindi quella di usare una duplice protezione distale con due filtri posizionati su discendente anteriore e circonflessa, di effettuare una tromboaspirazione manuale e di utilizzare, alla fine, un'infusione loco-regionale di abciximab per rimuovere il materiale trombotico dislocato distalmente.
Tale strategia ha permesso di rimuovere la trombosi, evitando ulteriori fenomeni embolici, con un ottimo risultato angiografico finale anche senza l'impianto dello stent. •

POSITION PAPER

Il ruolo del pallone a rilascio di farmaco nell'interventistica coronarica: il documento di posizione SICI-GISE

Questo numero del Giornale, dal taglio prettamente interventistico, include ben tre documenti di posizione dedicati ad argomenti scottanti e spesso oggetto di dibattito. Apre la serie il documento di *Bernardo Cortese et al.* sull'impiego del pallone medicato in interventistica coronarica. I vantaggi associati all'utilizzo di questo dispositivo sono in teoria molti: in primo luogo la possibilità di trasferire il farmaco antiproliferativo alla parete del vaso in maniera rapida ed omogenea, con una concentrazione massima raggiunta quando maggiormente è attiva la proliferazione neointimale. Utilizzando il pallone medicato si può inoltre evitare di impiantare una protesi persistente, si può eliminare il contatto del vaso con il polimero, potenziale causa di reazioni infiammatorie e, in ultima analisi, si può pensare di accorciare la durata della duplice terapia antiaggregante rispetto a quella di uno stent medicato.
L'indicazione principale del pallone medicato è rappresentata dalla restenosi

- Copyright - Il Pensiero Scientifico Editore downloaded by IP 3.140.198.173 Mon, 29 Apr 2024, 07:48:35

> POSITION PAPER

intrastent, settore nel quale ormai esistono evidenze scientifiche sufficientemente solide, tali da permettere di considerare il pallone a rilascio di farmaco come una valida alternativa allo stent medicato. Tuttavia, essendo il dispositivo ormai in commercio da diversi anni, altre applicazioni cliniche sono state testate, come l'infarto miocardico acuto, il trattamento dei piccoli vasi o quello delle biforcazioni. Le evidenze scientifiche sull'impiego del dispositivo in questi contesti sono tuttavia scarse ed un documento di posizione redatto da esperti della materia era probabilmente necessario: gli autori riescono a fare un netto distinguo tra indicazioni appropriate e ormai condivisibili e campi in cui il pallone medicato può essere impiegato nell'ambito di protocolli di ricerca ma non ancora nella pratica clinica quotidiana. •

L'importanza del team endovascolare: il documento di posizione SICI-GISE per il trattamento dei pazienti affetti da patologia vascolare periferica

Tre sono le figure professionali richieste per la costituzione di un buon team endovascolare: chirurgo vascolare, radiologo interventista e cardiologo interventista. L'organizzazione di un gruppo di lavoro efficiente non è tuttavia semplice, tanto che il trattamento percutaneo della patologia vascolare periferica rappresenta adesso una criticità organizzativa nell'ambito della cardiologia interventistica italiana. I dati parlano chiaro: nel 2010, il 63% dei laboratori di emodinamica del territorio nazionale svolgeva procedure endovascolari periferiche ma solo il 18% eseguiva più di 100 interventi/anno, valore soglia usato per differenziare i centri ad alto volume di attività da quelli a volume medio-basso.
Le Società Italiane di Cardiologia Invasiva e di Chirurgia Vascolare ed Endovascolare hanno quindi avvertito la necessità di puntualizzare i requisiti strutturali e organizzativi e le competenze cliniche per approcciarsi a questo tipo di pazienti. Il paziente affetto da patologia vascolare periferica è infatti un malato complesso non solo per l'anatomia vascolare ma anche per la coesistenza di patologie gravi in più distretti vitali: in questi casi solo un team multidisciplinare può garantire un percorso diagnostico e terapeutico equilibrato. Nel documento di posizione si raccomanda quindi ad ogni struttura di cardiologia interventistica coinvolta in procedure endovascolari periferiche di costituire un team in grado di garantire al paziente ogni tipo di trattamento, sia esso endovascolare, chirurgico o ibrido. In conclusione, un documento assolutamente necessario finalizzato ad indicare non tanto come trattare i pazienti ma piuttosto quali centri possono approcciarsi a questo tipo di malati, quali figure professionali devono essere coinvolte e come devono interagire tra loro. •



Il presunto colpevole dell'ictus criptogenico: la gestione del forame ovale pervio in un documento di posizione italiano multidisciplinare

Il terzo ed ultimo documento di posizione di questo numero del Giornale, redatto da un gruppo di lavoro multidisciplinare, è dedicato al trattamento dei pazienti con ictus criptogenetico e forame ovale pervio (PFO). Il lavoro di *Christian Pristipino et al.* è pregevole; non era facile dare indicazioni chiare su un argomento dibattuto da anni su cui, nonostante tre studi randomizzati e diversi registri osservazionali, non abbiamo ancora le idee chiare.
Dal documento emerge il ruolo fondamentale del percorso diagnostico dell'ictus criptogenico: essendo il PFO presente nel 20-30% della popolazione generale, è necessario usare un approccio probabilistico per determinare, caso per caso, la possibilità di nesso causale tra PFO e accidente cerebrovascolare e le probabilità di recidiva. Quanto più elevate sono queste probabilità, tanto più la gestione del PFO può essere invasiva. Data la complessità di una tale valutazione, è necessario che cardiologi e neurologi collaborino insieme per garantire una diagnosi differenziale accurata dove devono essere tenute in considerazione patologie neurologiche anche di non frequente riscontro. Per quanto riguarda il trattamento interventistico, la verità è che i tre studi randomizzati hanno fornito indicazioni non uniformi e comunque piuttosto restrittive nei confronti della chiusura percutanea. L'estrema eterogeneità nel comportamento dei centri cardiologici italiani, alcuni con orientamento prettamente interventistico, altri invece molti conservativi, lascia capire l'importanza di questo documento: tuttavia, al di là della necessità di standardizzare il modo di procedere su questi pazienti, la speranza è che la ricerca scientifica ci dia, a breve, risposte più chiare per comprendere la reale interazione tra PFO ed ictus criptogenico. •